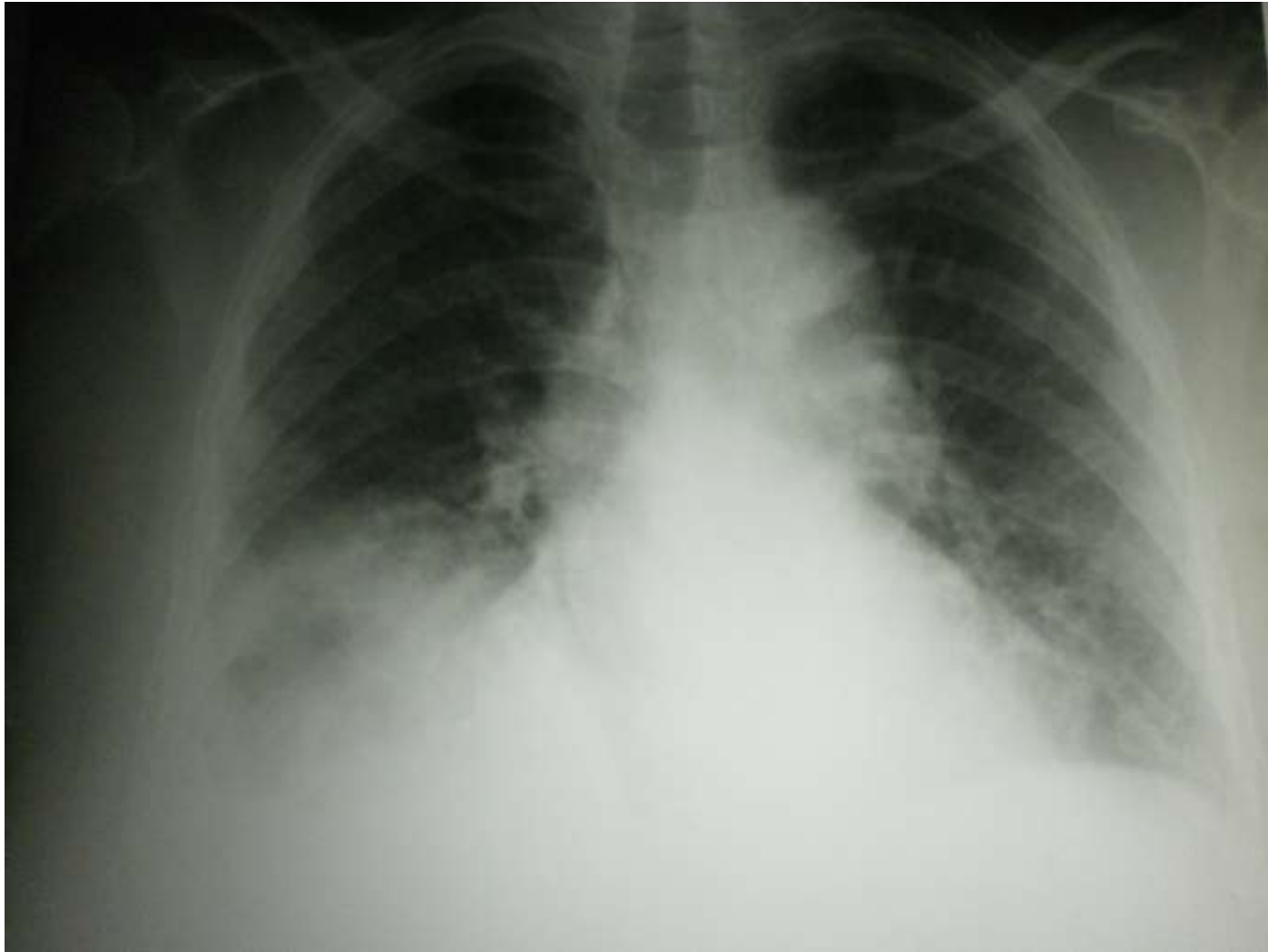
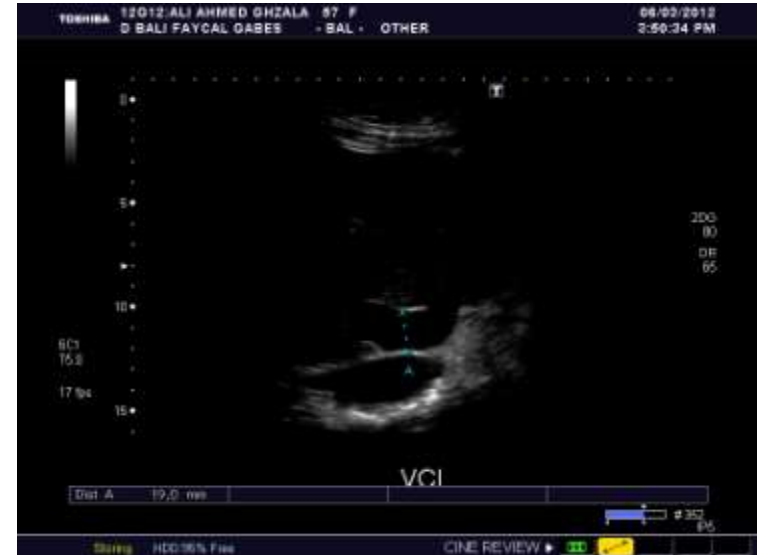
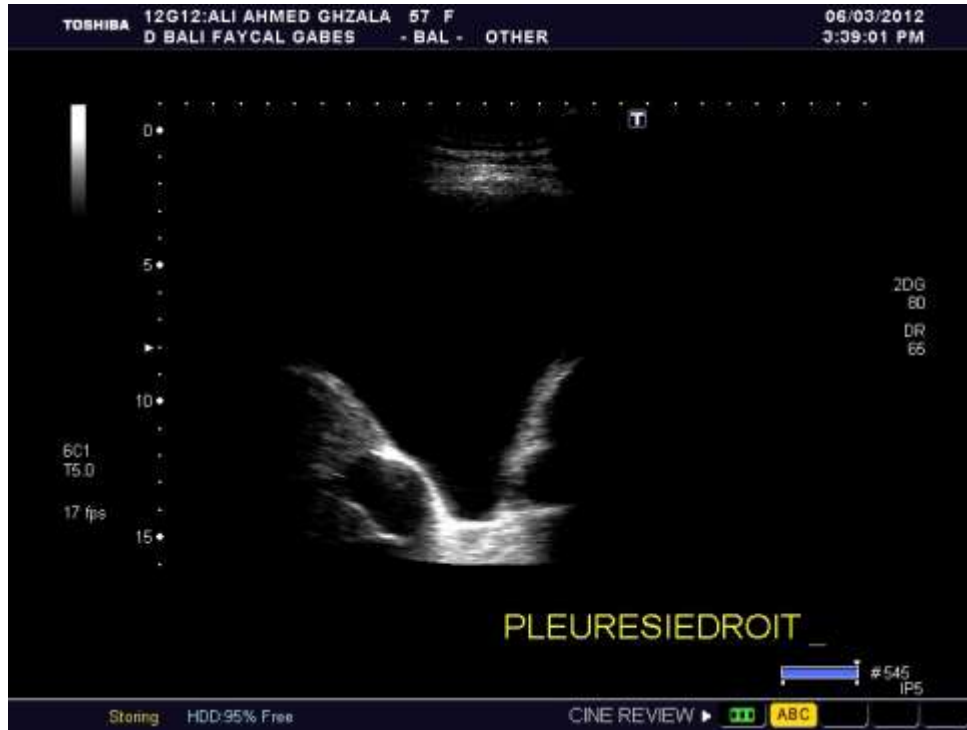
**GHZALA A ...59 ANS M'ACONSULTEE LE 06/03/2012**

**DYSPNEE ET DOULEUR THORACIQUE DEPUIS 2 MOIS CHEZ UNE DIABETE ( SS INSULINE )**

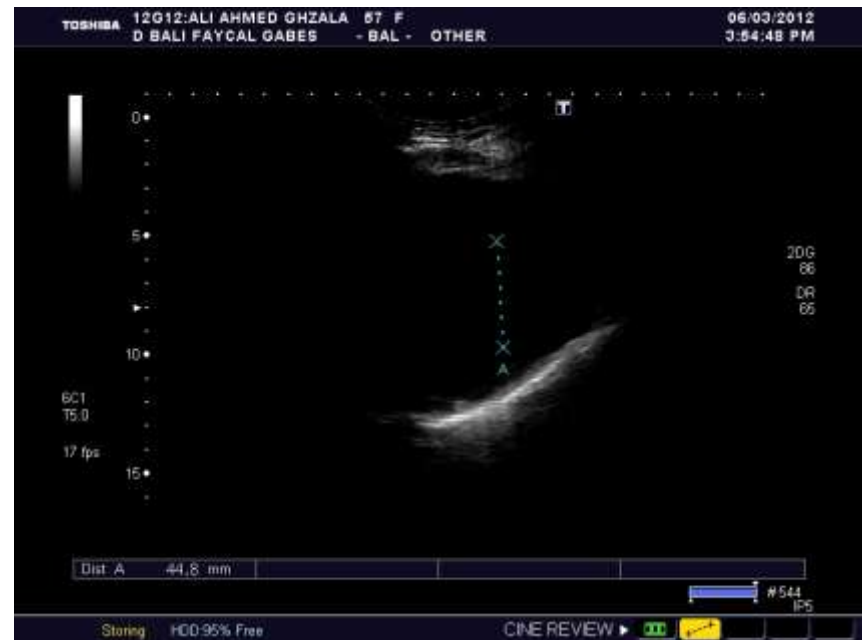
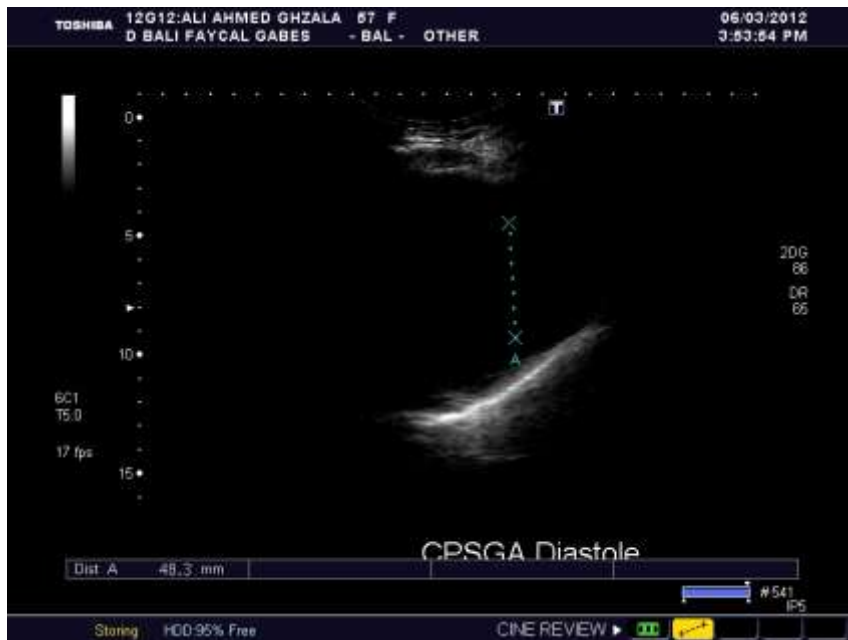
# ULTRASONOGRAPHIE



Pleuresie de moyenne abondance  
surface pulmonaire repousseé  
La colection est anechogène  
Ponction échoguide de 900cc

VEINE CAVE INFEREIUR.  
Dilateé(19mm),immobile  
et incompressible



L'ECHOCARDIO (COUPE PARASTERNALE GAUCHE GRAND AXE):  
VG :Contractilité globale ALTERE (DTD=.48mm-DTS=40mm)-  
Fraction de Raccourcissement du VG(19%)-

## Conclusion:

- PLEURESIE DROITE DE MOYENNE ABONDANCE D'ALLURE TRANSSUDATIVE
- VG Dilatée fonction systolique altérée
- SIGNE D'HTAP

